Propedêutica em caso Pseudocisto Pancreático

15243

Orlando, L.C.[1,2]; Mendonça,N.S.[1]; Souza, L.M.[2]; Balliana, R.R.[1]; Gomez, S.G.[2]; Salina, F.V.J.[1]

1- Universidade de Ribeirão Preto, Departamento de Cirurgia Geral – Ribeirão Preto/SP
2- Sociedade Brasileira de Beneficência – Hospital Imaculada Conceição, Departamento de Cirurgia Geral – Ribeirão Preto/SP

Introdução

A pancreatite crônica, é comumente desenvolvida pelo etilismo, mais prevalente em homens, com idade entre 36 a 55 anos. As complicações locais são coleções peripancreáticas, necróticas agudas, necrose pancreática delimitada ou pseudocistos. Por meio de um relato de caso, vamos demonstrar a conduta frente a um pseudocisto pancreático decorrente de um pancreatite crônica agudizada.

Relato de Caso

V.J.A , 61 anos, masculino, admitido com dor abdominal contínua em abdome superior de inicio há um mês e piora gradual, associado à náuseas e hiporexia. Tabagista 30 anos/maço e etilista. Exame físico com abdome flácido, indolor à palpação, sem massas palpáveis ou visceromegalias. Laboratoriais: leucócitos 14.490 uL sem desvio, TGO 62 U/L, Lipase 50 U/L; Amilase 134 U/L;

US de abdome

Massa ovalada heterogênea em topografia pancreática e litíase vesicular.

RNM de abdome

Lesão cística heterogênea entre o baço e o estômago em cauda pancreática medindo 7,8x9,2cm³ Abaixo, lesão cística medindo 1,8x2,2cm³ deslocando o estômago para esquerda.

EDA

Compressão extrínseca discreta em parede posterior do antro gástrico

Como não dispunhamos de drenagem endoscópica no serviço, optado por tratamento cirúrgico. Realizado gastrostomia da parede anterior do antro gástrico e, em seguida, da parede posterior onde localizava o pseudocisto, posteriormente, drenado 600 ml de secreção pancreática. Realizado gastrocistoanastomose e rafiado parede gástrica anterior. Paciente evolui com melhora clínica.

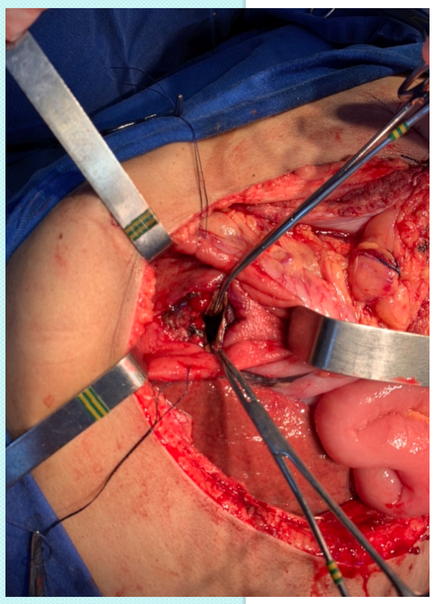

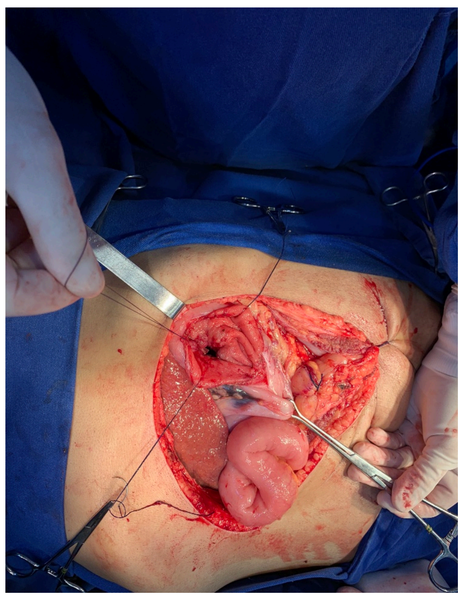

Discussão

O pseudocisto de pâncreas constitui coleção de suco pancreático encapsulado por tecido de granulação ou fibroso, decorrente de pancreatite aguda, crônica ou trauma. A organização ocorre em 4 - 6 semanas. Ocorrência em 10% a 15% dos casos de pancreatite aguda e em 20% a 40% na crônica. Se manifesta com dor abdominal intensa, associada a náusea e inapetência. Regridem em 40% dos casos, por isso, a maioria é conduzido de maneira conservadora. Se > 5cm de diâmetro associado ou não a complicações e que persistem por mais de 6 semanas, devem ser drenados, pois a taxa de resolução espontânea é menor que 10%. A primeira escolha é a aspiração percutânea por agulha, drenagem contínua por cateter ou endoscópica (cistogastrostomia, cistoduodenostomia ou transpapilar). A cirurgia é indicada na impossibilidade ou falência da drenagem transparietal ou endoscópica, persistência dos sintomas, aumento progressivo do pseudocisto e complicações (infecçao, ruptura, hemorragia e obstrução do trato digestivo). As modalidades terapêuticas cirúrgicas incluem a drenagem externa, interna (gastrocistoanastomose, duodenocistoanastomose e jejunocistoanastomose) e a exérese do pseudocisto.

Conclusão

Perante um caso de pseudocisto pancreático, o tratamento escolhido foi bem indicado, uma vez que, o serviço não dispunha de métodos endoscópicos e o paciente apresentou ótima resposta ao tratamento proposto.

Referências bibliográficas

1. Cuellar Erazo, GA; Prires, MTB; Starling, SV. Manual de urgências em pronto socorro. 8. ed. Rio de Janeiro: Guanabara Koogan, 2006. 979p. 2. Dani, R. Gastroenterologia essencial. 3. ed. Rio De Janeiro: Guanabara Koogan, c2006. 1203 p. 3. Abreu, RAA, et al. Drenagem endoscópica transmural de pseudocisto pancreático: resultados a longo pra- zo. Arq. Gastroenterol. 2007; 44(1): 29-34. 4. SABISTON JUNIOR, David C; TOWNSEND, Courtney M; BEAUCHAMP, R. Daniel; EVERS, B. Mark; MATTOX, Kenneth L. Sabiston tratado de cirurgia: a base biológica da prática cirúrgica moderna. 18. ed. Rio de Janeiro: Saunders Elsevier, 2010. v. 2. il. 5. SILVA, Rodrigo Altenfelder et al. Quando e como tratar as complicações na necrose pancreática infectada. ABCD, arq. bras. cir. dig., São Paulo, v. 23, n. 4, Dec. 2010. 6. Aghdassi, A. A., Mayerle, J., Kraft, M., Sielenkämper, A. W., Hiedecke, C.-D., & Lerch, M. M. (2006) Pancreatic pseudocysts – when and how to treat? HPB: The official journal of The International Hepato Pancreato Biliary Association, 8 (6), 432-441.

UNAERP
Universidade de Ribeirão Preto
Campus Ribeirão Preto - Campus Guarujá

BENEFICÊNCIA
RIBEIRÃO PRETO