

Hérnia diafragmática traumática à direita: relato de caso.

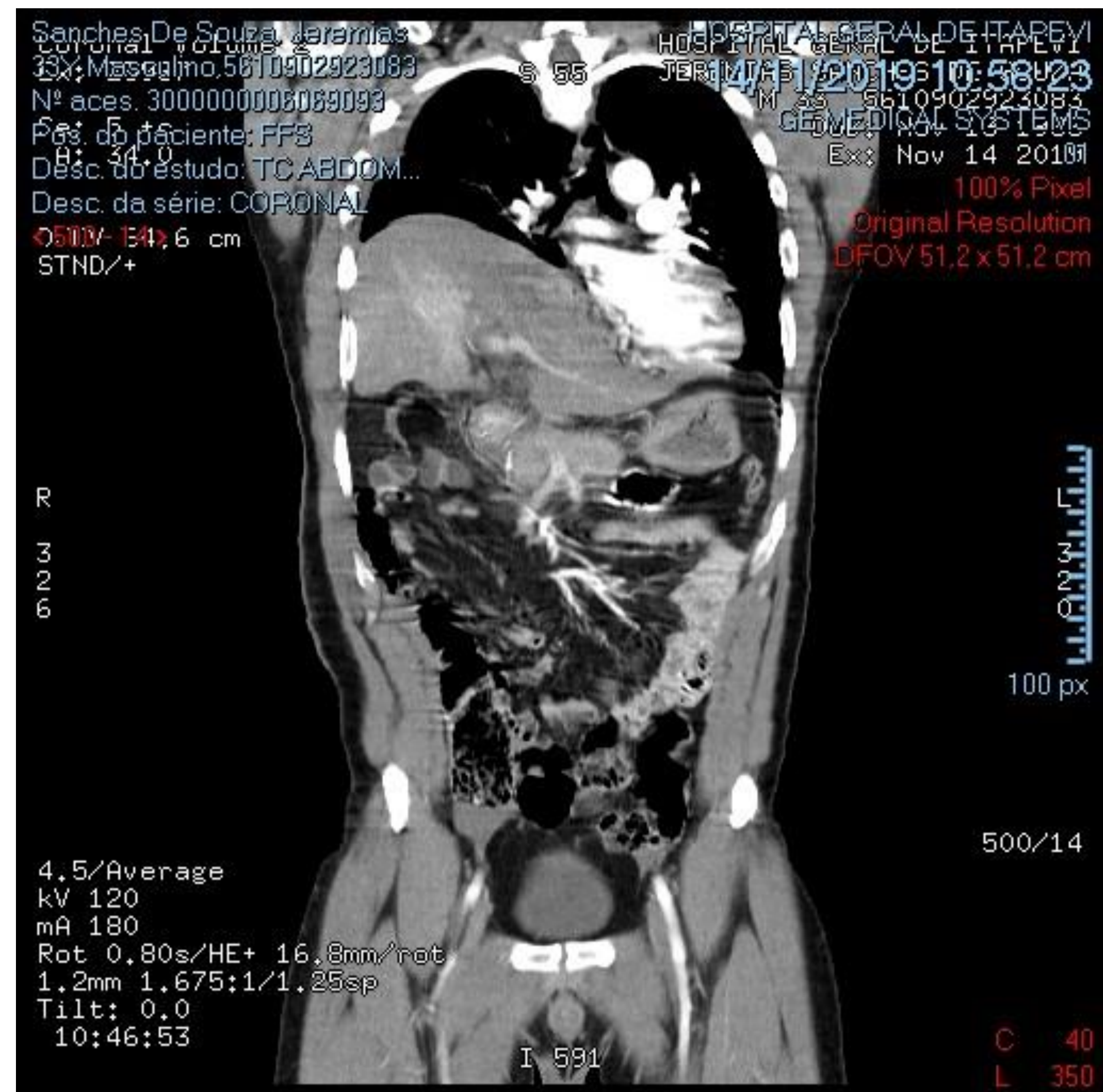
Cavalcante M.L.G. ; Chrysostomo M. ; Zavaris C.L. ; Ladeia B. V. B. ; Ribeiro M.F.B. ; Lima R.C.P.V. ; Taha M. I. A. ; Vasques F. T. Hospital Geral de Itapevi (HGI)

Introdução

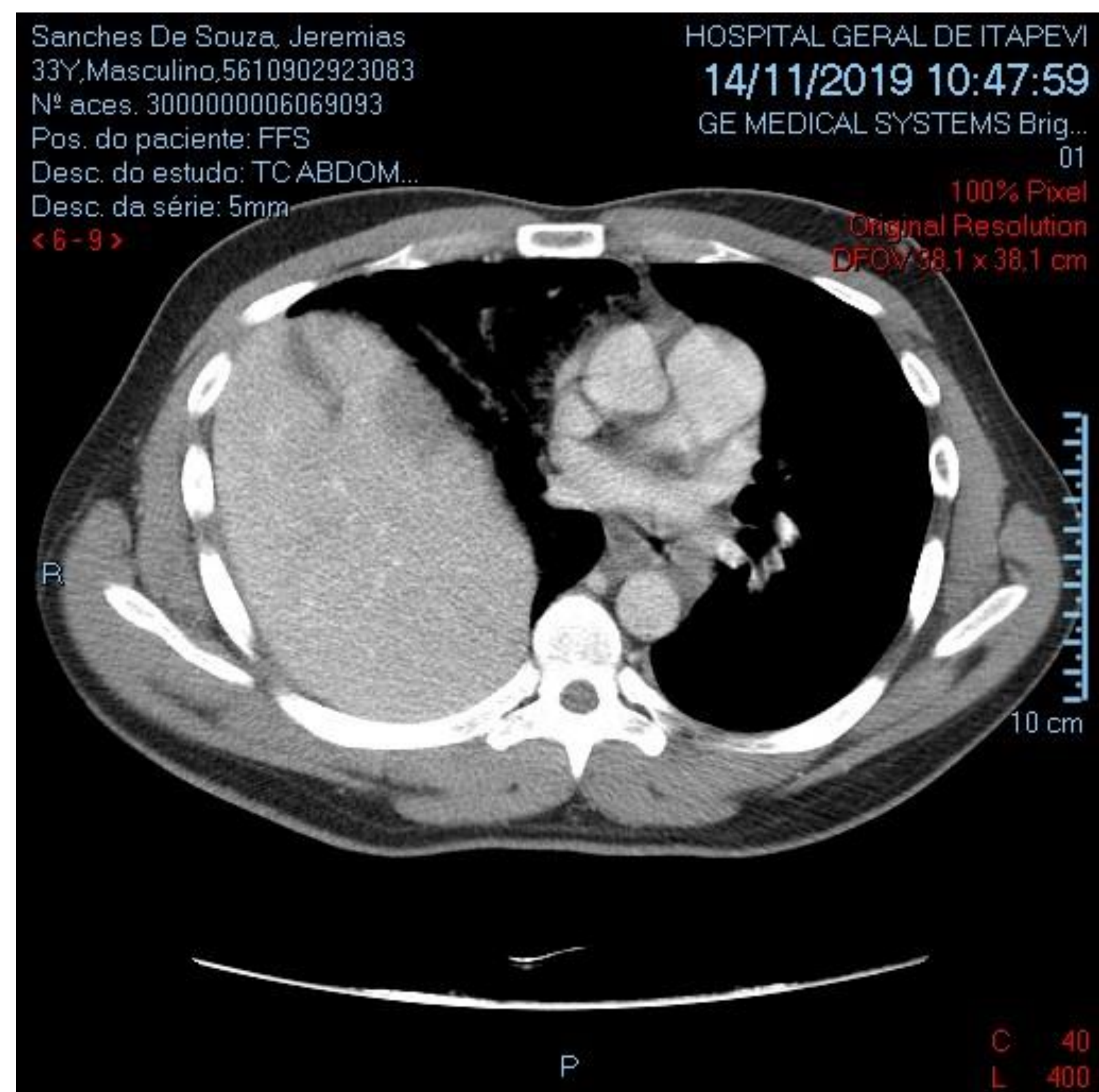
A hérnia diafragmática traumática é uma lesão incomum de alta morbimortalidade, sendo mais comumente à esquerda.

Relato de Caso

Paciente 33 anos, masculino, internado no Hospital de Geral de Itapevi em São Paulo, vítima de atropelamento por automóvel. Este paciente sofreu um trauma tóraco-abdominal contuso, sendo encaminhado para o serviço sem prancha rígida e sem colar cervical, após procura espontânea ao Pronto Socorro central da cidade, há cerca de oito horas do ocorrido. Solicitado tomografia de abdome que evidenciou fratura do aspecto anterolateral do 7º arco costal direito com desalinhamento dos fragmentos ósseos, discreto enfisema de partes moles da parede torácica ântero lateral à direita, sinais de hérnia diafragmática à direita com protrusão do parênquima hepático ocupando o terço inferior do hemitórax correspondente e atelectasia restritiva do parênquima pulmonar adjacente. Indicado tratamento operatório.



Tomografia Computadorizada



Tomografia Computadorizada

Discussão

A hérnia diafragmática traumática à direita é um diagnóstico pouco comum, conseqüentemente, não havendo protocolo de intervenção em pacientes com este trauma, sendo assim, o tratamento depende do quadro clínico e lesões associadas.